Lane Medical Library

Aus dem Pharmakologischen Institut der Universität
Berlin (Direktor: Prof. Dr. W. Heubner)

Ueber das Verhalten von Adstringenzien auf der Mundschleimhaut

---

Inaugural-Dissertation

zur

Erlangung der

Zahnärztlichen Doktorwürde

an der

Friedrich-Wilhelms-Universität
zu Berlin

vorgelegt von

Erwin Röske
aus Berlin

Tag der Promotion: 14. Oktober 1936.

Druck: Karl u. Richard Hoffmann, Charlottenburg, Schillerstr. 44.

444

Gedruckt mit Genehmigung

der

Medizinischen Fakultät der Universität Berlin.

Dekan: Prof. Dr. Siebeck
Referent: Prof. Dr. W. Heubner

Ueber das Verhalten von Adstringenzien auf der Mundschleimhaut.

Digitized by the Internet Archive
in 2026

https://archive.org/details/IA40153524_0027

I.

Ueber das Wesen der Wirkung der sogenannten Adstringenzien finden sich in den Hand- und Lehrbüchern der Pharmakologie Angaben, die die Adstringenzien als ganz schwache Aetzmittel bezeichnen und beide nur nach dem Grade der angewandten Konzentration unterscheiden. So sollen diese infolge ihres eiweißfällenden Vermögens die oberflächlichsten Gewebsschichten zu einer festen, zähen Membran verdichten und dadurch, sei es durch Druck auf die darunterliegenden Gewebsschichten, durch Ausschaltung der Sekretabsonderung oder durch Störung der Blutzirkulation, eine Schrumpfung, Blässe und Trockenheit verursachen. Wieso aber eine Adstriction (= Zusammenziehung) der Gewebe eintritt, wird dadurch nicht klargestellt.

Mit dieser Annahme ist es auch nicht verständlich, warum nicht alle eiweißfällenden Mittel, wie z. B. Phenol, Sublimat und Alkohol, zugleich auch Adstringenzien sind. Daher müssen bei der Adstriction sicher noch andere Einwirkungen als die bloße Eiweißfällung eine Rolle spielen.

1925 wies Haffner[1]) in einem Bericht über die Versuche von Komijama[2]) an Rattenschwanzsehnen auf „eine wesentliche Mitbeteiligung des Bindegewebes bei der Adstriction" hin. Neuerdings ist von Heubner-Schreiber[3]) dieses Verhalten der Adstringenzien gegenüber Bindegewebsstrukturen genauer untersucht worden. Hierzu wurden Froschlungen benutzt, an denen vorher, nach einem Verfahren von Dreser[4]), quantitativ der Adstrictions-

1.) Haffner: Verh. der deutsch. Pharm. Ges. **5**, 49 (1925).
2.) Komijama: Arch. für exper. Path. **112**, 22 (1926).
3.) Heubner-Schreiber; noch unveröffentlicht.
4.) Dreser: Arch. internat. de Pharmacodyn. **10**, 105 (1907).

effekt, nämlich die Aenderung der Dehnbarkeit, durch Tannin, Alaun oder Silbernitrat festgestellt wurde. Die histologische Untersuchung dieser Froschlungenpräparate ergab, daß eine Strukturdeformation der oberflächlich gelegenen Zellen nicht eintrat. Die zur Adstriction benutzten Stoffe lagerten sich nie in den Zellen ab. Sie wurden nur in den Zwischenzellräumen und an der Oberfläche von Zellen gefunden. Deutlicher war die Grenzschicht zwischen Epithel und Bindegewebe imprägniert, was „eine Art Basalmembran" (Heubner-Schreiber) erkennen ließ. Der größte Teil der Stoffe war in oder entlang den Gewebsfasern und in membranösen Gewebsstrukturen gespeichert. Aus den Gewebsfasern hoben sich ganz deutlich Gebilde vom Aussehen elastischer Fasern ab. In einem Gewebsstück, wo ein arterieles Gefäß getroffen war, trat die wellenförmige Elastica interna deutlich hervor.

Aus diesen Befunden folgern Heubner-Schreiber, daß die zusammenziehende und abdichtende Wirkung nicht, wie bisher geglaubt, auf einfacher, unspezifischer Eiweißfällung beruht, sondern, daß „im wesentlichen elektive stoffliche Beziehungen" der Adstringenzien zu Strukturen der Stützgewebe dafür verantwortlich gemacht werden müssen. Diese Beobachtungen sind besonders wertvoll, da diese Eigenschaften für alle drei Stoffe, Tannin, Alaun und Silbernitrat, gelten.

II.

Die Versuche von Heubner-Schreiber wurden, wie oben erwähnt, an Froschlungen gemacht. Da das Lungengewebe des Frosches eine besonders zarte Struktur besitzt, und bei diesen Versuchen das Adstringens von einer unphysiologischen Seite in das Lungengewebe eindrang, war es interessant, zu erfahren, ob und wie dieselben Adstringenzien an Schleimhäuten wirken, wenn sie, wie im lebenden Organismus, nur von der Oberfläche aus an das Gewebe gelangen können. Deshalb wurden in den hier

zu besprechenden Versuchen die adstringierenden Mittel an der Mundschleimhaut untersucht. Zum Teil wurde auch die Blase verwandt. Diese beiden Schleimhautarten weisen im histologischen Aufbau des Epithels wesentliche Unterschiede auf. Die Mundschleimhaut besitzt typisches, geschichtetes Plattenepithel, dessen oberste Zellen abgestorben sind und dauernd abgestoßen werden. Unter dieser Epithelschicht folgt die mit reichlichen, elastischen Fasern versehene Tunica propria, die ohne scharfe Grenze in die Submucosa übergeht. Die Mucosa der Blasenschleimhaut ist mit mehreren Schichten verschieden geformter Zellen (Uebergangsepithel) bedeckt. Diesen Zellschichten liegen normalerweise keine abgestorbenen Zellen auf; auch ist die gesamte Epitheldecke hier bei weitem nicht so stark wie an der Mundschleimhaut. Es läßt sich demnach ein verschiedenes Verhalten der Adstringenzien an der Mundschleimhaut und der Blasenschleimhaut vermuten.

Um der üblichen Anwendungsweise der Adstringenzien möglichst nahe zu kommen, wurden die Gewebe am lebenden Tier untersucht. Daher schloß sich die Anwendung des Silbernitrats in der von Heubner-Schreiber erprobten Form aus, d. h. unter Vermeidung von Chlorsilberniederschlägen. Es wurden daher nur Tannin und Alaun untersucht. Auch die Dehnbarkeitsmessung, die Heubner-Schreiber ein Maß für die anzuwendenden Konzentrationen der Adstringenzien gab, war an der Mundschleimhaut der lebenden Tiere nicht möglich.

Die histologische Untersuchungsmethode war die gleiche, nach der auch Heubner-Schreiber die Lungen untersuchten. Das Tannin wurde mit Ferrosulfat im Präparat dargestellt (Tinte). Das Alaun ergab mit Alizarin die bekannte schöne Rotfärbung (Türkisch-Rot).

Versuchstiere waren Mäuse und Katzen. Sie wurden betäubt und nach beendetem Versuch getötet, da Mundschleimhaut und Blase herauspräpariert wurden. Die Mäuse wurden mit jeweils 0,2 ccm einer 25 %igen Urethanlösung (subcutan) eingeschläfert. Die Katzen bekamen

0,18 g Avertin pro Kilogramm Körpergewicht per os. Dann konnten die Tiere auf ein Brett gespannt und mit dem betreffenden Adstringens behandelt werden. Da bei der angewandten Betäubung an Mäusen der Schluckreflex ausgeschaltet war, konnte das Maul der Mäuse, unter Vermeidung von Luftblasen, einfach mit der Adstringenslösung gefüllt werden, während bei den Katzen am hängenden Kopf die Mundschleimhaut dauernd mit der Lösung überspült werden mußte. Die Lösungen wurden 10 Minuten, bei einigen Versuchen bis zu 20 Minuten, auf den Schleimhäuten gelassen und dann mit Ringerlösung abgespült (bei Alaun ohne Natriumbicarbonat!).

Von der Mundschleimhaut der Mäuse und Katzen wurden immer die Zunge, die Gaumen- und Wangenschleimhaut unter dauernder Feuchthaltung mit Ringer herauspräpariert. Die so gewonnenen Präparate wurden auf ein Zelluloidplättchen aufgenäht, um eine Schrumpfung bei der Fixation möglichst auszuschalten.

Die Katzenblasen, stets von weiblichen Tieren, wurden mittels Katheters mit 30 bis 60 ccm der Adstringenslösung gefüllt. Nach 10 Minuten wurde die Blase mit Ringer ausgespült und nach Abbinden der Harnleiter herauspräpariert. Dabei wurde in die Urethra eine Glaskanüle eingebunden, durch die die Blase immer gefüllt und bei der Fixation gespannt erhalten werden konnte. Die Mäuseblasen ließen sich ungleich schwieriger behandeln. Erst nach präparativer Freilegung (unter Erhaltung des Blutstromes) konnte eine feine Kanüle in die Urethra eingebunden werden.

Die mit Tannin behandelten Präparate kamen zuerst für 1 bis 2 Stunden in eine stets frisch bereitete 2 %ige Ferrosulfatlösung. Schon nach wenigen Minuten der Einwirkung des Ferrosulfates zeigte sich gewöhnlich eine leichte, makroskopisch erkennbare Blaufärbung der Präparate. Am deutlichsten war dies bei den Mäuseblasen zu erkennen. Diese wurden oft so schnell und intensiv blau, daß nur kurze Zeit für das Ferrosulfatbad nötig war.

Einige Katzenblasen zeigten eine eigenartige, makro-

skopisch wahrnehmbare Blaufärbung. Diese Blaufärbung war in Form von unregelmäßigen Flecken und Streifen rund um den Ansatz der Urethra angeordnet und nahm so etwa ein Drittel der Blase ein. Die übrigen Teile der Blase zeigten nur ganz schwache oder gar keine Blaufärbung. Diese Erscheinung war bei drei der untersuchten Katzenblasen ganz gleich; bei einer vierten waren die Flecken mehr über die ganze Blase verteilt. Diese Flecken traten in der Ferrosulfatlösung schon nach kurzer Zeit auf, ohne nach bedeutend längerer Zeit stärker zu werden oder eine andere Form anzunehmen. Die spätere mikroskopische Untersuchung der gefärbten und ungefärbten Stellen ergaben keinerlei Besonderheiten oder krankhafte Veränderungen dieser Blasenabschnitte. Die Mäuseblasen waren immer gleichmäßig blau gefärbt.

Die Präparate wurden in Paraffin eingebettet. Aus jedem Präparat wurden mehrere Schnitte aus verschiedenen Ebenen genommen. Jeweils ein Nachbarschnitt wurde mit Hämalaun-Eosin gefärbt, sodaß die Natur und die Lage des durch Tannin oder durch Alaun gefärbten Gewebselementes leicht bestimmt werden konnte. Die Tannin-Präparate konnten leicht nach Entfernen des Paraffins durch Xylol in Kanadabalsam eingebettet werden. Die mit Alaun behandelten Präparate wurden nach Entfernen des Paraffins in Wasser gebracht, um durch eine Aufschwemmung von Alizarin in Wasser bei einer Temperatur von etwa 35 Grad C 24 Stunden lang gefärbt zu werden. Nach Erkalten wurde das am Präparat und Objektträger haftende Alizarin vorsichtig mit Wasser abgespült. Die letzten Reste des überschüssigen Alizarins lösten sich bei der Rückkehr durch die Alkoholreihe aufwärts zum Xylol und Kanadabalsam.

Zur Untersuchung gelangten insgesamt 63 Präparate aus Wangen-, Gaumen-, Zungen- und Blasenschleimhäute. Davon waren 48 Präparate mit Tannin behandelt. Da die Befunde der Tannin-Präparate mit denen des Alaun genau übereinstimmten, wurden nur 15 Alaunpräparate aus den gleichen Organen hergestellt.

Die an der Mundschleimhaut angewandten Konzentrationen der Tanninlösungen lagen zwischen 0,5 und 5 %. Die Blasen wurden mit 0,2 bis 1 %igem Tannin behandelt. Die Konzentrationen der Alaunlösungen lagen zwischen 0,5 und 2 %.

III.

Bei der mikroskopischen Betrachtung war von der makroskopisch sichtbaren Blaufärbung der Präpärate von Wangen und Gaumen von Mäusen, die mit 0,5 bis 1 %igen Tanninlösungen behandelt worden waren, nichts zu sehen. Ob diese wahrscheinlich sehr dünne Schicht bei der Präparation verloren gegangen war, oder ob die Bläuung aus dem makroskopischen Objekt nicht intensiv genug war, blieb fraglich. Erst die Präparate mit 2 % Tannin ließen oft blau gefärbte Epithelien der obersten, abgestorbenen Schicht erkennen, die bereits ganz oder erst teilweise vom übrigen Epithel abgetrennt war. Trotz oft wiederholter Versuche ließ sich kein Präparat finden, das eine tiefergehende Einwirkung gezeigt hätte. Eine Erhöhung der Konzentration der Tanninlösung auf 5 % änderte an diesem Bilde kaum etwas, auch nicht die Verlängerung der Behandlungszeit auf 20 Minuten.

Einen sehr interessanten Befund zeigten zwei verschiedene Tanninpräparate der Wangen von Mäusen. In dem auf Abbildung 1 dargestellten Präparat findet sich, wie durch Vergleich mit dem durch Hämalaun-Eosin gefärbten Kontrollschnitt leicht festgestellt werden konnte, ein etwas zusammengedrückter Speichelausführungsgang, wahrscheinlich der Ductus parotideus. Dessen Lumen wird durch blau gefärbte Epithelien begrenzt. Von diesen Epithelien gehen, was im Bild nicht sehr deutlich ist, strahlenförmig kleine, blaue Fortsätze aus. Aber auch hier ist keine tiefere Einwirkung festzustellen.

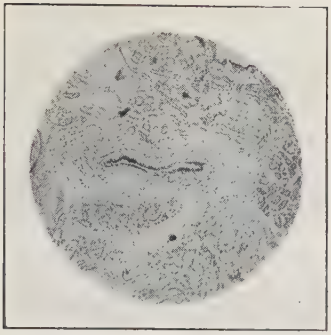

Abb. 1: Wangenschleimhaut (Maus) mit gefärbtem Speichelausführungsgang.

Die Präparate der Mäusezungen bläuten sich in der Ferrosulfatlösung bedeutend stärker, hauptsächlich am Zungenrücken. An dieser Blaufärbung waren vornehmlich die Papillen beteiligt, wie die mikroskopische Betrachtung bestätigte. Nach 0,5 % Tannin waren nur einzelne Papillenspitzen leicht blau gefärbt, während alle anderen Epithelabschnitte vollkommen ungefärbt blieben. Nach 5 % Tannin zeigten sich die Papillen vielfach mantel- oder kappenförmig von einer Blaufärbung umgeben, die die Spitzen und Täler der Papillen freiließ. Somit ergab sich eine Art Hülse, die auf die Papillen bis zur Hälfte aufgesteckt war. Das übrige Epithel hatte nur einen scharf abgesetzten, blauen Saum der obersten, abgestorbenen Epithelschichten. Die übrigen Gewebselemente blieben frei von jeder Blaufärbung. Auch auf der Zunge lagerte sich also das Tannin nur ganz oberflächlich ab.

Ein ganz anderes Bild zeigten die Mäuseblasen (Abbildung 2). Die schon makroskopisch viel intensivere Blaufärbung erwies sich unter dem Mikroskop als eine starke Durchtränkung der ganzen Blasenwand. Sie wurde schon durch eine 0,5 %ige Tanninlösung bewirkt. Das Epithel war größtenteils zerstört und lag teils halb, teils ganz abgelöst dem Präparat auf. Darunter war oft deutlich eine gleichmäßige, strichförmige, blaue Linie zu sehen (Basalmembran), die dicht das übrige Gewebe angrenzte.



Abb. 2: Blase (Maus).

Vom Bindegewebe waren nur die Faserelemente blaugefärbt, während von Zellen keine Spur zu sehen war. Aus diesem Faserwerk hoben sich deutlich stärker gefärbte Gebilde vom Aussehen elastischer Fasern ab. Die Gefäße fielen deutlich durch zwei blau gefärbte Ringe auf, die bei stärkerer Vergrößerung nach Lage und Form als Elastica interna und Adventitia anzusprechen waren. Das histologische Bild dieser Bindegewebsstrukturen unterschied sich in nichts von dem, das Heubner-Schreiber an den Tannin-Froschlungen gesehen haben. Nur kam hier ein weiterer Befund hinzu, nämlich eine starke Blaufärbung der Muskulatur. Bei näherer Betrachtung schienen nicht die Muskelfibrillen selbst, vielmehr nur das Sarkolemm das Tannin aufgenommen zu haben.

Die Blasen der Katzen zeigten bei Tannin genau das gleiche Bild. Auch hier war wieder in den Schnitten aus den blau gefärbten Flecken (s. oben) das Epithel größtenteils zerstört. Im Bindegewebe waren nur die faserigen Elemente, hauptsächlich wieder elastische Fasern, gefärbt. Es bestand nur ein Unterschied in quantitativer Hinsicht. Die Blaufärbung verlor sich in den tieferen Schichten, und nur entlang dem Epithelrand blieb zunächst eine blaue Zone, um dann schließlich auch aufzuhören. Lösungen mit 0,2 % Tannin riefen nur eine Einwirkung dicht unter der Oberfläche hervor, sodaß hier der Eindruck einer

Membran an der Grenze zwischen Epithel und Bindegewebe hervorgerufen wurde. Dieser Unterschied zu den Mäuseblasen erklärt sich leicht aus der Dicke der betreffenden Präparate.

Die mit 5 %igen Tanninlösungen behandelten Wangen- und Gaumenschleimhäute der Katzen ergaben ähnliche Bilder, wie die der Mäuse (Abbildung 3). Auch hier waren

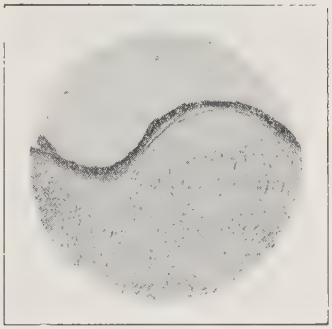

Abb. 3: Gaumenschleimhaut (Katze).

nur die oberflächlichsten Epithelschichten blau gefärbt, während die tieferen Epithelschichten vollständig ungefärbt blieben, ganz abgesehen von der Submucosa. Da die Schicht des toten Epithels bei der Katze stärker ist, war hier eine breitere Schicht der Blaufärbung zu erkennen. Die Grenze fiel mit der der toten und der noch lebenden Epithelzellen zusammen. Es war demnach anzunehmen, daß nur die abgestorbenen Epithelzellen imprägniert worden waren. Diese Schicht zeigte im mikroskopischen Bild häufig Ablösungen von der Unterlage, die als Kunstprodukte anzusehen waren.

Die Zungen der Katzen hatten nicht solche eigentümlichen, blauen Ringe um die Papillen, wie die der Mäuse, vielmehr war hier wieder deutlich die blaue Schicht des toten Epithels von der ungefärbten, noch lebenden Epithelschicht getrennt (Abbildung 4). Die Papillenspitzen trugen die stärkste Blaufärbung. Häufig waren kleine Epithelfetzen abgesplittert und lagen in den Tälern zwischen den Papillen.



Abb. 4: Zunge (Katze).

Mit Ausnahme der Blasen beschränkte sich also die Einwirkung des Tannins nur auf die oberflächlichsten Zellagen des Epithels, die das abgestorbene Epithel darstellen. Eine tiefere Einwirkung fand in keinem Präparat statt.

Zum Nachweis, daß das mehrschichtige Epithel der Mundschleimhaut eine schützende Decke gegen das Eindringen des Tannins in das tiefer gelegene Gewebe bildet, wurden Präparate hergestellt, bei denen diese Schutzdecke zum Teil oder ganz zerstört war. Mit einem Messer wurde die Schleimhaut der Wange, Zunge oder Gaumen teils abgeschabt, teils mehrfach eingeschnitten. Dann erst wurde die Tanninlösung appliziert und auf dem üblichen Wege weiterbehandelt. Schon in der Ferrosulfatlösung zeigte sich sehr bald eine tiefblaue Färbung der verletzten Stellen, die in der Umgebung schwächer wurde und sich schließlich ganz verlor. Diese Färbung erwies sich im mikroskopischen Bild als eine sehr starke und tiefgehende Einwirkung des Tannins (Abbildung 5).

Es war nur an den verletzten Stellen eingedrungen; an den übrigen Stellen sah man wieder nur eine Blaufärbung der oberflächlichsten Epithelschichten. An den verletzten Stellen jedoch ging die Färbung nicht nur in die Tiefe des Gewebes, sondern auch seitwärts und hier scheinbar bevorzugt. Die Blaufärbung ging bis zur basalen Zell-



Abb. 5: Verletzte Wangenschleimhaut (Maus).

schicht des Epithels und hörte hier mit scharfer Grenze nach oben auf. An dieser scharfen Grenze sammelte sich im Vergleich zu den tiefer gelegenen Gewebsschichten das Tannin stärker an (Basalmembran!). Im übrigen waren auch hier wieder, wie bei der Blase, Bindegewebsfasern und Muskeln gefärbt, während irgendwelche Zellen oder Zellkerne nicht zu sehen waren.

IV.

Beim Alaun wurden prinzipiell die gleichen Befunde erhoben. Bei der mikroskopischen Betrachtung der Präparate zeigte sich eine rotviolette Färbung des ganzen Schnittes. Durch das Alizarin wurden hier die Zellkerne auch ohne sonstige Vorbehandlung mitgefärbt. An den Stellen, an denen das Alaun eingewirkt hatte, leuchtete eine hellrote Färbung auf. Diese Färbung lag, wie die Blaufärbung des Tannins, bei allen Präparaten nur in den oberflächlichsten Epithelschichten, ohne die kernhaltigen Epithelschichten anzugreifen. Die mit Alaun behandelten Blasen waren überall leuchtend rot gefärbt. An ihnen war also, wie beim Tannin, die Einwirkung tiefgehend.

Auch beim Alaun wurden Präparate mit verletzten Mundschleimhäuten hergestellt. Es ergab sich der gleiche Befund wie beim Tannin: Färbung der obersten Epithel-

schichten, tiefgehende Einwirkung an den verletzten Stellen, Ausbreitung unterhalb des Epithels mit scharfer Grenze und stärkerer Ansammlung an der basalen Zellschicht des Epithels. War das Alaun in tiefere Gewebsschichten eingedrungen, so waren hauptsächlich die Faserstrukturen gefärbt, von denen wiederum die elastischen Fasern besonders deutlich hervortraten. Das ganze Bild der Alaunpräparate stellte sich so dar, als ob beim Tannin nur eine andere Färbemethode angewandt worden war, die statt der Blaufärbung eine Rotfärbung ergeben hätte, wobei allerdings von der allgemeinen Rot-Violettfärbung, hauptsächlich der Zellkerne, durch das Alizarin abzusehen war. Nur quantitativ war ein Unterschied insofern festzustellen, als die Einwirkung des Alauns intensiver zu sein schien.

V.

Zusammenfassend kann über das Tannin und Alaun nach meinen Befunden gesagt werden:

Die Einwirkung der Tanninlösungen von 0,5 bis 5 % und der Alaunlösungen von 0,5 bis 2 % beschränkte sich an der Mundschleimhaut von Mäusen und Katzen nur auf die oberflächlichsten, abgestorbenen Epithelschichten, während die kernhaltigen, noch lebenden Epithelzellen keine Spur einer Reagenzfärbung zeigten. Auch ein Vordringen in den Zwischenzellräumen fand nicht statt. Die gefärbten Epithelien neigten oft zur partiellen oder totalen Ablösung. Gelangte die angewandte Adstringenslösung in direkte Berührung mit dem Bindegewebe, sei es, daß die Epitheldecke dünn war, wie an der Blase, sei es, daß sie künstlich entfernt war, so trat eine starke und tiefgehende Einwirkung ein. Von den Bindegewebselementen waren stärker, d. h. sichtbar, imprägniert von dem Adstringens nur die Bindegewebsfasern und wiederum die elastischen Fasern bevorzugt. War das Adstringens unter das Epithel gelangt, so lief es hier entlang der Basalschicht des Epithels mit stärkerer Ansammlung als in der Umgebung,

ohne jedoch von hier aus in die Epithelschicht einzudringen. Das Sarkolemm der Muskelfasern färbte sich, Zellen jedoch niemals.

Dieses eigentümliche Verhalten der untersuchten Adstringenzien gegenüber den Mundschleimhäuten läßt sich nicht leicht erklären, wenn man beachtet, daß bei den angewandten Konzentrationen dieser Adstringenzien schon eine erhebliche Adstriction auf der menschlichen Mundschleimhaut entsteht. Ob hier irgendwelche Unterschiede im feineren Bau der menschlichen und tierischen Mundschleimhaut eine Rolle spielen, kann erst durch weitere Versuche und Untersuchungen klargestellt werden.

Lebenslauf.

Am 10. Oktober 1909 wurde ich als Sohn des Straßenbahnschaffners Emil Röske und seiner Ehefrau Else, geb. Westphal, in Berlin-Charlottenburg geboren. Nachdem ich 4 Jahre die III. Gemeindeschule zu Berlin-Charlottenburg besucht hatte, wurde ich in die Sexta der Friesen-Realschule (jetzt Oberrealschule) zu Charlottenburg umgeschult und blieb dort bis zur Abschlußprüfung (Obersekundareife). Zur Erlangung des Reifezeugnisses besuchte ich dann die Siemens-Oberrealschule zu Charlottenburg und bestand dort die Prüfung Ostern 1930.

Nachdem ich 2 Semester „Fernmeldetechnik" an der Technischen Hochschule zu Berlin studiert hatte, entschloß ich mich, Zahnheilkunde zu studieren und begann dieses Studium Ostern 1931. an der Universität Berlin. Am 17. Sept. 1935 bestand ich die zahnärztliche Prüfung vor dem Prüfungsausschuß in Berlin. Seitdem bin ich als Assistent am „Zahnärztlichen Fortbildungsinstitut zu Berlin" beschäftigt und gedenke jetzt zu promovieren.

Erwin Röske.